

Fallbericht

# Komplex gedacht, komplex gemacht

Als Eingriff in das biologische System bedarf jede Zahnversorgung einer guten Vorausplanung. Je umfangreicher die Zahnversorgung, desto wichtiger ist eine zielgerichtete und patientenindividuelle Vorausplanung.

ZTM Christian Wagner/Chemnitz

■ **An dem folgenden Patientenfall** sollen die derzeitigen Möglichkeiten der Planung und Umsetzung aus zahntechnischer Sicht dargestellt werden.

## Fallbeschreibung

Der Patient ist männlich und 59 Jahre alt. Im OK/UK sind bestehende Teleskopprothesen mit Restzahnbestand im Oberkiefer von 13, 15, 23, 25 und Unterkiefer von 32 und 43. Der Zustand der

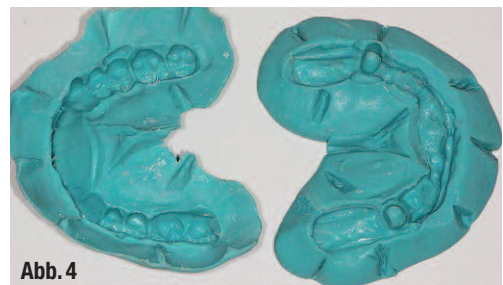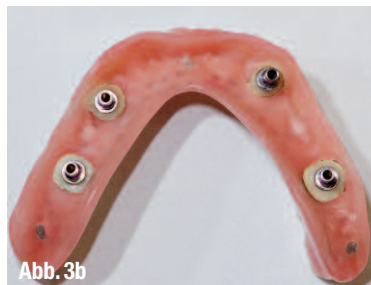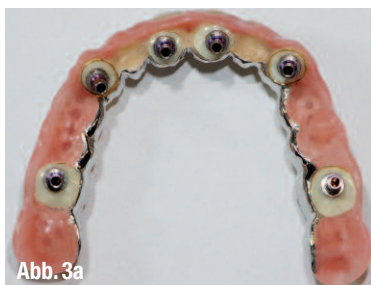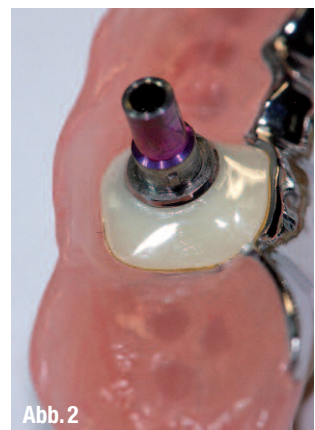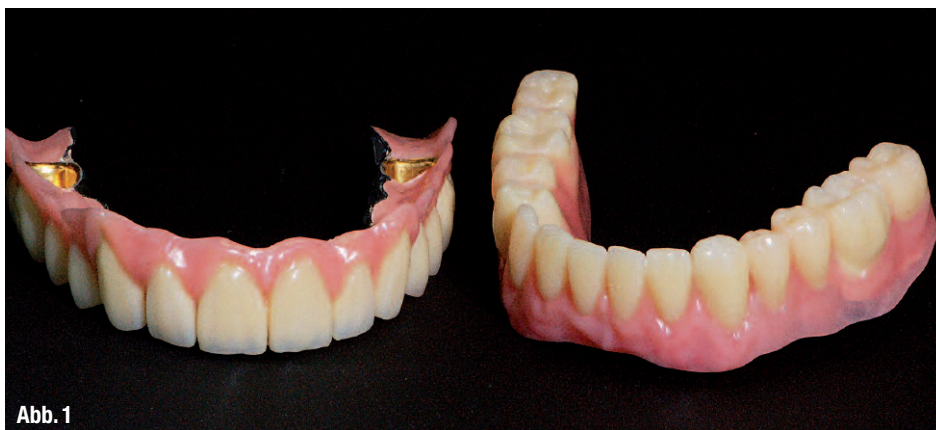Restbeziehung ließ eine Einbeziehung in die neue prothetische Planung leider nicht zu. Die Wünsche des Patienten waren ein sicherer Halt der Zahnversorgung, eine gaumenfreie Gestaltung sowie eine stabile Lösung für die Übergangszeit (Abb. 1 bis 3).

## Vorausplanung

Die folgende Planung erfolgte interdisziplinär durch den behandelnden

Zahnarzt, die Kieferchirurgie und uns als Dentallabor. Aufgrund der klaren Wünsche des Patienten war schnell klar, dass diese nur durch eine implantatgetragene Versorgung umgesetzt werden können. Als Lösung wurde eine implantatgetragene Teleskopversorgung angestrebt.

Für die Planung wurden die bestehenden Teleskopprothesen dubliert (Abb. 4 und 5). Mithilfe dieser Dublierformen konnten die bestehenden Prothesen eins zu eins als Scanschablonen für die



▲ Abb. 1: Fertige Versorgung OK/UK. ▲ Abb. 2: Detailansicht fertige OK-Versorgung. ▲ Abb. 3a: Basalansicht fertige OK-Versorgung. ▲ Abb. 3b: Basalansicht fertige UK-Versorgung. ▲ Abb. 4: Individuelle Dublierform.

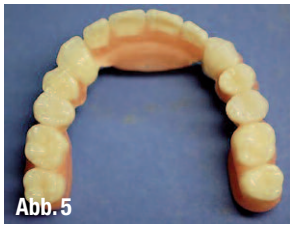

Abb. 5

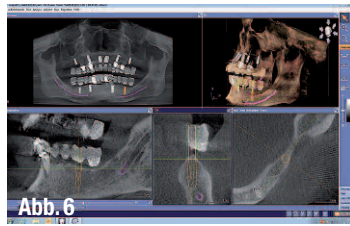


Abb. 6

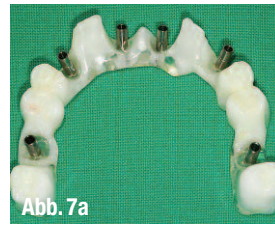

Abb. 7a

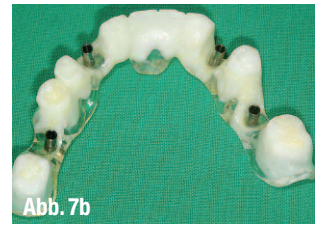


Abb. 7b



Abb. 8

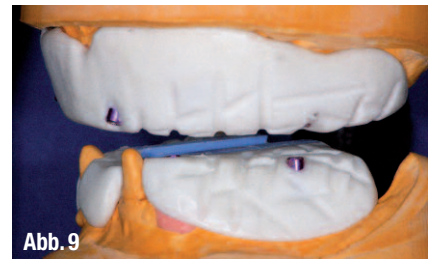

Abb. 9

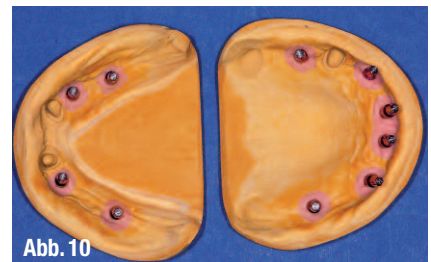


Abb. 10

▲ Abb. 5: Bestehende OK-Teleskopprothese. ▲ Abb. 6: 3-D-Implantatplanung. ▲ Abb. 7a: OP-Schablone OK. ▲ Abb. 7b: OP-Schablone UK. ▲ Abb. 8: System Centric Guide zur digitalen Kieferrelationsbestimmung. ▲ Abb. 9: Messschablonen Centric Guide. ▲ Abb. 10: Modellsitu mit Abformpfosten.

3-D-Diagnostik angefertigt werden. Danach wurde die 3-D-Diagnostik mittels DVD durchgeführt. Im weiteren Verlauf wurde eine komplette 3-D-Implantatplanung vorgenommen. Kernpunkte der Planung waren die exakte Positionierung der insgesamt zehn Implantate und deren exakte Ausrichtung für die neue Zahnversorgung und der gleichzeitige Erhalt einiger Restzähne als Pfeiler- und Trägerzähne der bestehenden Teleskopprothesen (Abb. 6).

Auf Grundlage der 3-D-Planungsdaten wurden die Scanschablonen zu OP-Bohrschablonen umgearbeitet und die 3-D geplanten Implantatpositionen so übertragen. Die Implantation wurde in der Kieferchirurgie unter Verwendung der OP-Schablonen umgesetzt. Nach der Implantation konnten die bestehenden Teleskopprothesen als Interimslösung vom Patienten weiter getragen werden. Durch die noch im Mund verbliebenen Pfeilerzähne waren die Prothesen ent-

sprechend lagestabil und die Implantate konnten ohne eine mögliche Druckbelastung durch die bestehenden Prothesen einheilen. Zusätzlich konnte so der Wunsch des Patienten nach einer sicheren Übergangslösung umgesetzt werden (Abb. 7a und 7b).

### Prothetische Umsetzung

Nach der Einheilphase und Freilegung der Implantate begann die prothetische Umsetzung. Im ersten Behandlungsschritt erfolgte die Abformung, die Gesichtsbogenregistrierung und die Modellherstellung. Zum zweiten Behandlungstermin erfolgte die digitale Kieferrelationsbestimmung. Die Modelle wurden nach den gewonnenen Registraten in den Artikulator eingestellt (Abb. 8 bis 10).

Durch die gezielte Vorausplanung und die sehr gute Umsetzung der Implantatpositionen im Mund konnten im nächsten Schritt individuelle Zirkonabutments auf Titanbasen als Primärteleskope gestaltet werden. Dies ist sowohl für die Funktion als auch für die Ästhetik und Gewebeerträglichkeit der neuen Zahnversorgungen aus unserer Sicht von enormen Vorteil. Die individuelle Gestaltung der Zirkonabutments mittels CAD/CAM als Primärteleskope ermög-



Abb. 11a

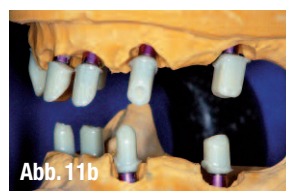


Abb. 11b

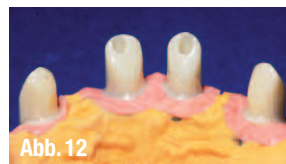

Abb. 12

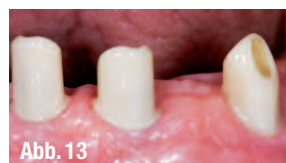

Abb. 13

▲ Abb. 11a und b: Zirkonabutments auf Titanbasen verklebt. ▲ Abb. 12: Detailansicht Zirkonabutments auf Modellsitu. ▲ Abb. 13: Detailansicht Zirkonabutments in situ.

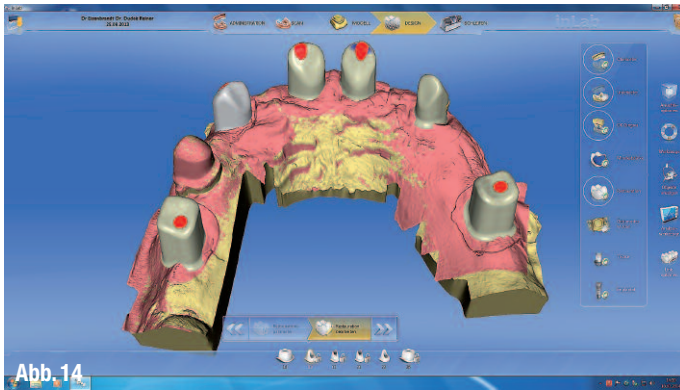


Abb. 14

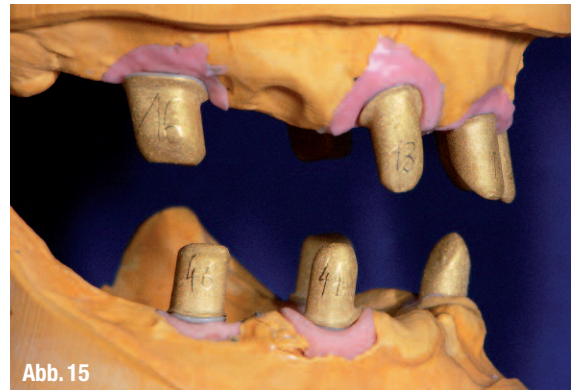


Abb. 15

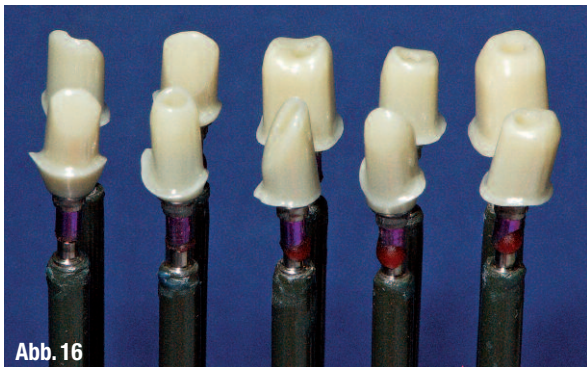

Abb. 16

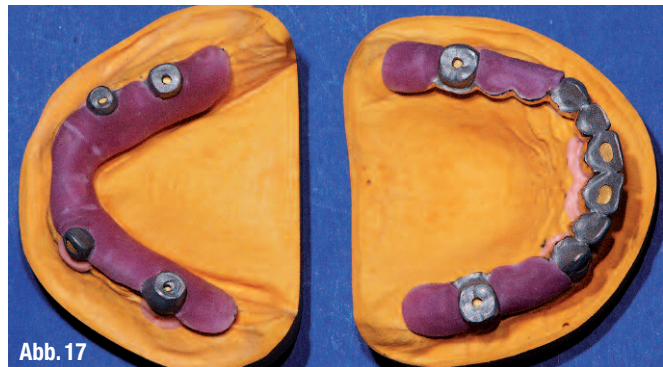

Abb. 17

▲ Abb. 14: CAD-Daten OK. ▲ Abb. 15: Modellsitu mit Zirkonabutments und Galvanosekundärteilen. ▲ Abb. 16: Zirkonabutments für Galvanoforming vorbereitet. ▲ Abb. 17: OK- und UK-Tertiärstruktur.

licht eine grazile Gestaltung der gesamten Teleskopversorgung und spart Kosten, da keine zusätzlichen Primärteleskope gefertigt werden müssen. Die Sekundärteleskope wurden mittels Galvanoforming hergestellt. Als nächstes wurde die Tertiärstruktur herkömmlich im Modellgussverfahren hergestellt (Abb. 11 bis 16).

Um einen spannungsfreien Sitz der Versorgung zu gewährleisten, wurden die galvanischen Sekundärteile und das Tertiärgerüst zum dritten Behandlungstermin im Mund verklebt. Zu diesem Termin mussten im Vorfeld die noch vorhandenen restlichen Pfeilerzähne extrahiert werden. Gleichzeitig wurde mittels eines

Bissjigs, welcher über die Tertiärstruktur gefertigt wurde, die ermittelte Bissposition nochmalig überprüft (Abb. 17 bis 21).

Als vierter Behandlungsschritt erfolgte die Kompletteinprobe. Diese verlief sehr positiv. Die Passung, Ästhetik, Phonetik und Funktion wurden entsprechend überprüft und von allen Beteiligten als sehr gut empfunden. Somit stand der Fertigstellung nichts mehr im Wege (Abb. 22 und 23).

Im fünften und letzten Behandlungsschritt wurden die neuen Zahnversorgungen entsprechend eingliedert. Für den Behandler war dieser Termin besonders erfreulich, weil nur die Abutments mit den Implantaten verschraubt

und der Schraubenkanal entsprechend verschlossen werden musste. Danach konnten die Prothesen sofort eingliedert werden. Der gesamte Termin zur Eingliederung dauerte daher weniger als eine Stunde. Durch den Wegfall der Primärteleskope konnte so neben den Kosten auch erheblich Behandlungszeit eingespart werden. Zudem entfällt der Stressfaktor, der sonst bei der Eingliederung von insgesamt zehn Primärteleskopen im Mund entstehen kann. Auch für den Patienten entfallen so lange Behandlungs- und „Mundöffnungszeiten“.

Nach nur fünf Behandlungsterminen konnten die Versorgung ohne jede Nacharbeit erfolgreich eingliedert

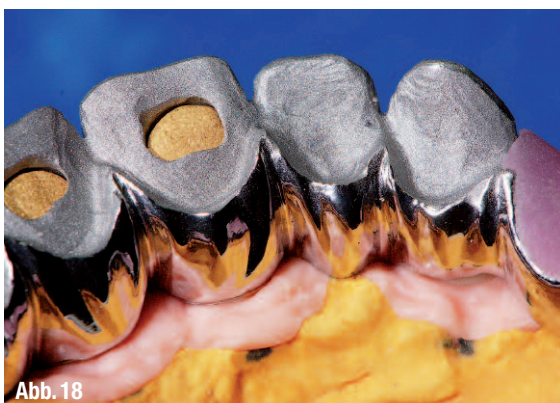

Abb. 18

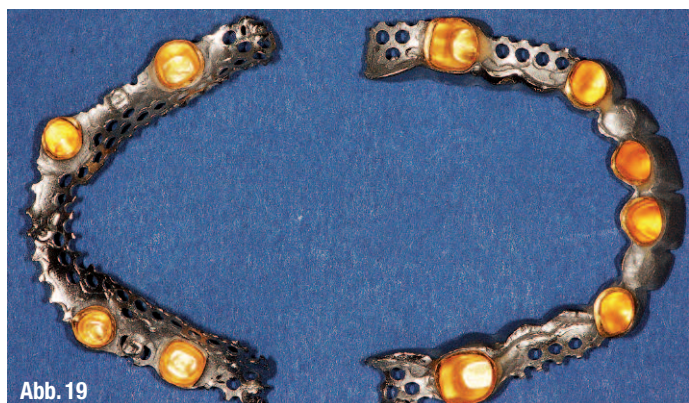

Abb. 19

▲ Abb. 18: Detailsicht OK-Tertiärstruktur. ▲ Abb. 19: OK und UK – verklebte Tertiärstrukturen mit Galvanosekundärteilen.

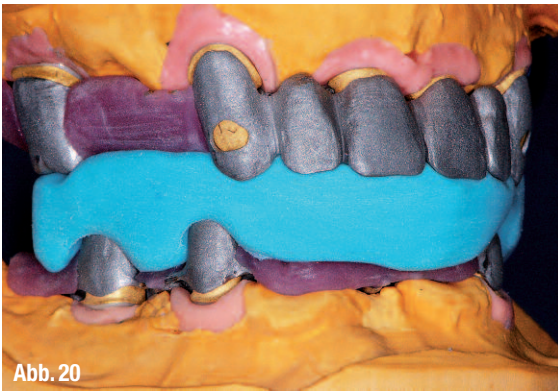

Abb. 20

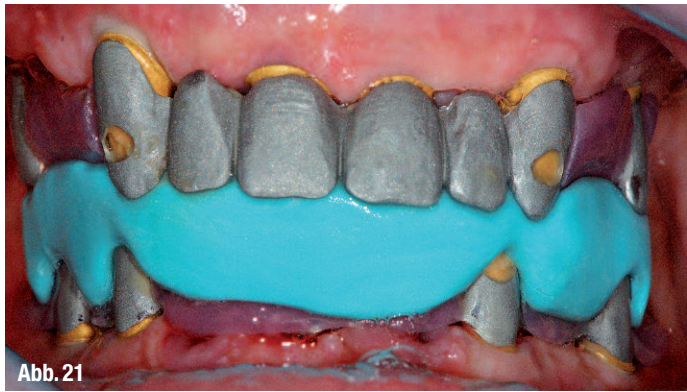

Abb. 21

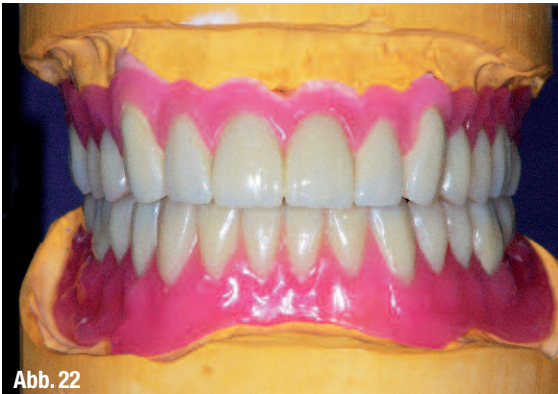

Abb. 22

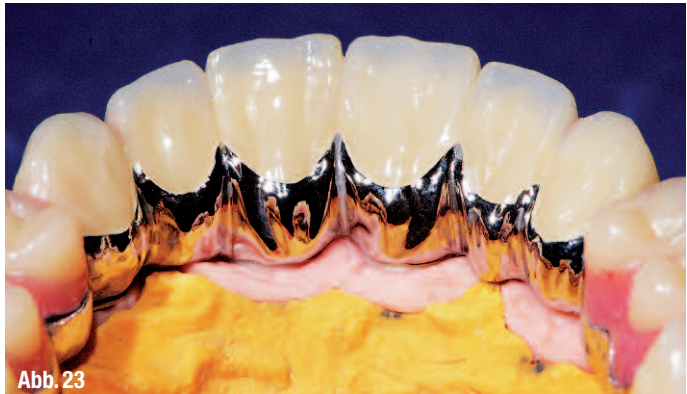

Abb. 23

▲ **Abb. 20:** Bissjig in Modellsitu. ▲ **Abb. 21:** Bissjig in Mundsitu. ▲ **Abb. 22:** OK-/UK-Versorgung zur Einprobe. ▲ **Abb. 23:** Detailansicht OK-Versorgung zur Einprobe.

werden. Die Versorgung ist nunmehr seit sechs Monaten in situ (Abb. 24 bis 27).

### Fazit

Durch eine detaillierte, patientenindividuelle Vorausplanung können mögliche Fehlschläge, Unwägbarkeiten und Überraschungen bei der Umsetzung einer Komplexversorgung vermieden werden.

Die Weisheit „je genauer Sie planen, desto härter trifft Sie der Zufall“ ist in diesem Fall somit falsch. Das Mehr an Zeit für die Vorausplanung ist aus unserer Sicht sehr gut investierte Zeit, da eine spätere Umplanung oder Umgestaltung der Zahnversorgung immer für alle Beteiligten mit einem viel höheren Aufwand und Stress verbunden ist. Die Erwartungen des Patienten am Ende zu 100

Prozent zu erfüllen bzw. diese sogar zu übertreffen, ist doch Freude und Ansporn zugleich, dieses Konzept für die nächste Komplexversorgung mit entsprechender Vorausplanung auch wieder anzuwenden.

Ein herzliches Dankeschön an dieser Stelle an das gesamte Team der Zahnarztpraxis Dr. med. Ralf Eisenbrandt, Markusstraße 8, 09130 Chemnitz, der Praxis für Mund-, Kiefer- und Gesichtschirurgie Dr. med. U. Glase und U. Berger, Katharinenstraße 3a, 09119 Chemnitz, sowie unserem gesamten Laborteam für die gemeinsame Umsetzung dieses Patientenfalls und der generellen, vertrauensvollen und konstruktiven Zusammenarbeit. ◀◀

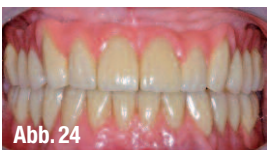

Abb. 24

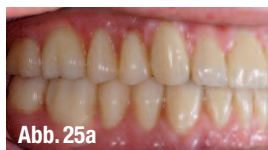

Abb. 25a

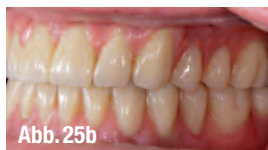

Abb. 25b

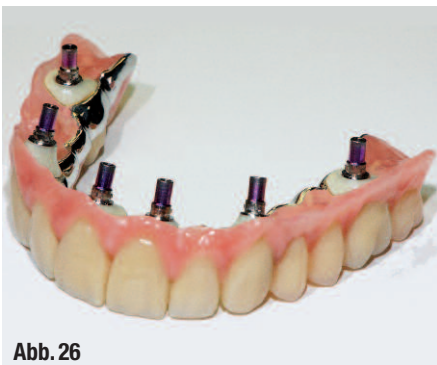

Abb. 26

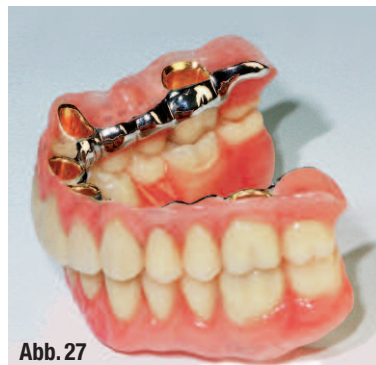

Abb. 27

▲ **Abb. 24:** Fertige Versorgung in situ. ▲ **Abb. 25a und b:** Fertige Versorgung Lateralansicht. ▲ **Abb. 26:** Fertige OK-Versorgung mit Abutments. ▲ **Abb. 27:** Seitenansicht fertige OK-/UK-Versorgung.

### >> KONTAKT

**ZTM Christian Wagner**  
Wagner Zahntechnik GmbH  
Diagnosezentrum Chemnitz  
Neefestraße 40  
09119 Chemnitz  
Tel.: 0371 26791210  
E-Mail: info@wagner-zahntechnik.de  
www.wagner-zahntechnik.de